




Acta Colombiana de Cuidado Intensivo

www.elsevier.es/acci



REPORTE DE CASO

Síndrome inflamatorio multisistémico en un adulto secundario a infección por SARS-CoV-2. Reporte de caso

Noel Díaz*, Mariano Chávez, Mario Padilla, Víctor Franco y Humberto Fuentes

Instituto Salvadoreño del Seguro Social, San Salvador, El Salvador

Recibido el 25 de abril de 2021; aceptado el 14 de octubre de 2021

PALABRAS CLAVE

COVID-19;
Síndrome
inflamatorio
multisistémico
en adultos;
SARS-CoV-2;
Kawasaki like;
MIS

Resumen En informes recientes se describe el síndrome de inflamación multisistémico secundario en niños después de una infección COVID-19 previa, que han presentado características de la enfermedad de Kawasaki. Se han reportado pocos casos de esta entidad en adultos, pero se ha observado en pacientes tras la exposición por SARS-CoV-2. El siguiente caso describe a un paciente masculino de 27 años de edad, con antecedente de infección previa por COVID 19 diagnosticada con prueba RT-PCR COVID 19, presentó evacuaciones diarreas, náuseas, vómitos, proceso febril, inestabilidad hemodinámica e insuficiencia respiratoria. Al examen físico se encuentra inyección conjuntival en ambos ojos y rash en miembros superiores. Los exámenes de laboratorio demostraron proceso infeccioso e inflamatorio. Hallazgos compatibles con trastorno inflamatorio similar a enfermedad de Kawasaki, con exposición previa por SARS-CoV-2 y con buena respuesta a tratamiento con inmunoglobulina humana (IVIG), esteroide y tocilizumab. El reporte de estos casos clínicos contribuye a que la comunidad científica médica tenga siempre la sospecha clínica y aplique los criterios diagnósticos establecidos por el CDC para pacientes adultos, de esta manera se instauran tratamientos tempranos a dichos pacientes. Dentro de nuestro conocimiento presentamos el primer caso de síndrome inflamatorio multisistémico en el adulto secundario a infección por SARS-CoV-2 en El Salvador.

© 2021 El Autor(s). Publicado por Elsevier España, S.L.U. en nombre de Asociación Colombiana de Medicina Crítica y Cuidado Intensivo. Este es un artículo Open Access bajo la licencia CC BY (<http://creativecommons.org/licenses/by/4.0/>).

* Autor para correspondencia.

Correo electrónico: dr.diazrobles86@gmail.com (N. Díaz).

<https://doi.org/10.1016/j.acci.2021.10.001>

0122-7262/© 2021 El Autor(s). Publicado por Elsevier España, S.L.U. en nombre de Asociación Colombiana de Medicina Crítica y Cuidado Intensivo. Este es un artículo Open Access bajo la licencia CC BY (<http://creativecommons.org/licenses/by/4.0/>).

Cómo citar este artículo: N. Díaz, M. Chávez, M. Padilla et al., Síndrome inflamatorio multisistémico en un adulto secundario a infección por SARS-CoV-2. Reporte de caso, Acta Colombiana de Cuidado Intensivo, <https://doi.org/10.1016/j.acci.2021.10.001>

KEYWORDS

COVID-19;
Multisystem
inflammatory
syndrome in adults;
SARS-CoV-2;
Kawasaki-like
disease;
MIS

Multisystemic inflammatory syndrome in an adult secondary to SARS-CoV-2 infection. A case report

Abstract Recent reports describe multisystemic inflammation syndrome in children after COVID-19 infection, who have presented features of Kawasaki disease. Few cases have been reported of this entity in adults, but it has been observed in patients after exposure to SARS-CoV-2. The following case describes a 27-year-old male patient, with a history of previous COVID 19 infection diagnosed with the COVID 19 RT-PCR test, who presented with diarrhoeal stools, nausea, vomiting, febrile process, haemodynamic instability, and respiratory failure. The physical examination revealed a conjunctival injection in both eyes and a rash in the upper limbs. Laboratory tests demonstrated an infectious and inflammatory process. Findings of an inflammatory disorder similar to Kawasaki disease, with previous exposure to SARS-CoV-2, and with good response to treatment with human immunoglobulin (IVIG), steroid, and tocilizumab. Reporting these clinical cases alerts the medical scientific community to always have clinical suspicion and apply the diagnostic criteria established by the CDC for adult patients, thus prompt treatment is established for these patients. To the best of our knowledge, we present the first case of multisystemic inflammatory syndrome in adults secondary to SARS-CoV-2 infection in El Salvador.

© 2021 The Author(s). Published by Elsevier España, S.L.U. on behalf of Asociación Colombiana de Medicina Crítica y Cuidado Intensivo. This is an open access article under the CC BY license (<http://creativecommons.org/licenses/by/4.0/>).

Introducción

El síndrome inflamatorio multisistémico secundario a COVID-19 (MIS-C) es una entidad poco común de presentación pediátrica y aún más rara en adultos. Tiene un comportamiento similar a la enfermedad de Kawasaki, sin embargo, los mecanismos fisiopatológicos son inciertos hasta el momento; se cree que es una reacción hiperinflamatoria que ocurre posterior a una infección aguda, en este caso, al SARS-CoV-2¹. Los informes emergentes describen el fenotipo de MIS-C como una combinación de enfermedad de Kawasaki, síndrome de shock tóxico y síndrome de activación de macrófagos (o linfocitosis hemofagocítica)²⁻⁶.

Durante el curso de la enfermedad coronavirus 2019 (COVID-19), los informes de un nuevo MIS-C han ido en aumento en Europa y Estados Unidos⁷. Las características clínicas en los niños han variado, pero predominantemente incluyen shock, disfunción cardíaca, dolor abdominal y marcadores inflamatorios elevados, incluida la proteína C reactiva (PCR), ferritina, dímero D e interleucina-6⁷. Desde junio de 2020, varios informes de casos han descrito un síndrome similar en adultos; hasta la fecha se conocen 27 pacientes que tenían síntomas cardiovasculares, gastrointestinales, dermatológicos y neurológicos sin enfermedad respiratoria grave y al mismo tiempo con resultados positivos de las pruebas para el SARS-CoV-2, RT-PCR COVID 19 o prueba de anticuerpos que indicaban infección reciente. Es posible que estos pacientes no tengan resultados positivos de la prueba de antígeno o PCR para el SARS-CoV-2, requiriendo pruebas de anticuerpos para confirmar una infección previa por el SARS-CoV-2. El siguiente caso describe las características clínicas, el tratamiento y la respuesta de un adulto que presentó un trastorno inflamatorio similar a enfermedad de Kawasaki, con antecedente de exposición previa a SARS-CoV-2.

Descripción del caso

Paciente masculino de 27 años, médico de profesión, sin antecedentes médicos previos, procedente y residente de San Salvador, con infección previa asintomática por SARS-CoV-2, diagnosticado por RT-PCR COVID 19 el pasado 6 de julio de 2020, consultó 27 días posterior a toma de RT-PCR COVID 19 positiva con historia de 5 días de deposiciones diarreicas, líquidas, fétidas en número de 6 ocasiones por día, acompañado de náuseas y vómitos en número incontable. Además de proceso febril de fuerte intensidad, cuantificada entre 38-39,5°C que se acompañó de rash en miembros superiores, malestar general y adinamia.

Examen físico: se encontraba con presión arterial de 80/40 mmHg, frecuencia cardíaca de 138 lpm, frecuencia respiratoria de 36 rpm, saturación de oxígeno del 88%, aliento nasal, uso de músculos accesorios de la respiración, aumento de inyección conjuntival en ambos ojos, edema en manos, rash en ambos miembros superiores y Glasgow de 15 puntos. En la unidad de emergencia continuó con hipotensión a pesar de reanimación hídrica vigorosa, se inició administración de vasopresor noradrenalina a 20 mcg/min, oxígeno suplementario con máscara Venturi al 50%, de manera empírica se inicia antibióticos con amoxicilina/ácido clavulánico y claritomicina, se realizó policultivo, y se traslada a servicio de Medicina Interna. Los exámenes de laboratorio indicaron proceso infeccioso, con leucocitosis, neutrofilia, PCR elevada, ferritina elevada, dímero D elevado, albúmina baja y lactato alto (tablas 1 y 2).

En el primer día de ingreso presentó deterioro de estado general, aumento de requerimiento de aminas vasoactivas con noradrenalina a 80 mcg/min, hipoxemia y saturación del 85% con necesidad de ventilación mecánica no invasiva, oliguria con requerimiento de diuréticos en bomba de infusión

Tabla 1 Exámenes de laboratorio

Parámetro	Valor
Hemoglobina	12,2 g/dl
Hematocrito	36,40%
Glóbulos blancos	24,090 mm ³
Neutrófilos	90,20%
Linfocitos	6,60%
Neutrófilos totales	21.730 mil/mm ³
Linfocitos totales	1.590 mil/mm ³
Plaquetas	164.000 ul
TP	14,8 seg
TP control	11,4
TTP	25,4 seg
TTP control	31,4
INR	1,3
Dímero D	1700 ng/ml
Glucosa	118,6 md/dl
Ácido úrico	7,2 md/dl
Nitrógeno ureico	47,3 md/dl
Urea	101,2 md/dl
Creatinina	1,12 mg/dl
Sodio	148 mEq/l
Potasio	3,9 mEq/l
Cloro	108,5 meq/l
PCR	7,6 mg/dl
Ferritina	1760 ng/ml

Tabla 2 Gases arteriales

Parámetro	Valor
pH	7,48
PCO ₂	37,6 mmHg
PO ₂	72,1 mmHg
Lactato	3,4 mmol/l
HCO ₃	28,7 mmol/l
AaDO ₂	280,7 mmHg
PO ₂ /FiO ₂	120,2 mmHg
SO ₂ %	95,50%
Anión GAP	7,9 mEq/l
FiO ₂	60%

continúa; se realizó cambio de antibióticos a meropenem y vancomicina por sospecha de sobreinfección bacteriana multifarmacorresistente.

Ese mismo día, por cumplir criterios de síndrome inflamatorio multisistémico secundario (MIS-C) se decide iniciar inmunoglobulina a 2 g/kg de peso a pasar en 16 h continuas, tocilizumab 400 mg intravenoso/12 h, metilprednisolona 1 g intravenoso/día durante 3 días.

Hacia el segundo día continuó con tratamiento previamente descrito y se solicitó ecocardiograma transtorácico (ECOTT) con Doppler que demostró insuficiencia mitral, FEVI: 35%, dilatación del ventrículo izquierdo y ambas aurículas (fig. 1). Por este hallazgo de ECOTT se decidió iniciar administración de inotrópico con dobutamina a 5 mcg/kg/min y traslado a unidad de cuidados intensivos COVID 19.

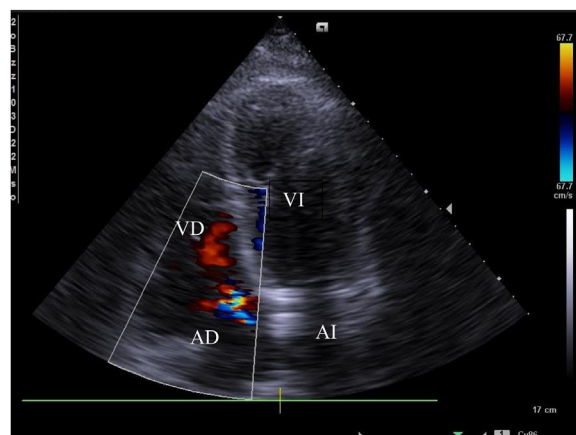


Figura 1 ECOTT con Doppler que demuestra insuficiencia mitral, FEVI: 35%, dilatación del ventrículo izquierdo y ambas aurículas.

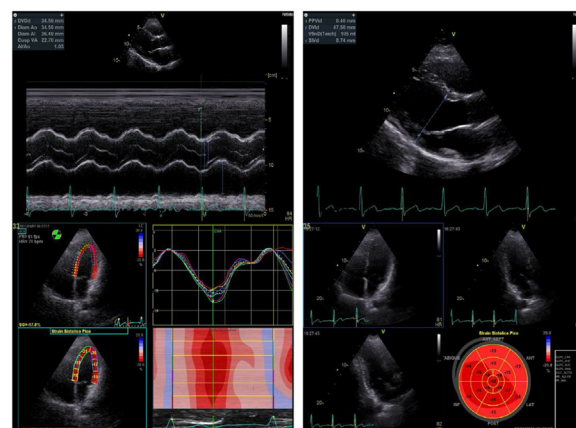


Figura 2 ECOTT Función sistólica conservada FEVI 61%.

El tercer día de estancia hospitalaria se inició liberación del soporte vasopresor e inotrópico, además de la liberación de la ventilación mecánica no invasiva a terapia con alto flujo, con respuesta clínica satisfactoria. Dos hemocultivos periféricos y un urocultivo se reportan negativos por lo que se suspendió antibióticos. La liberación completa del soporte vasopresor, inotrópico, oxigenoterapia junto con la mejoría de la función renal se logró hacia el quinto día de estancia en la unidad de cuidados intensivos COVID 19.

La presunción diagnóstica de síndrome de inflamación multisistémico secundario se fundamentó en la presentación clínica compatible, proceso febril, PCR elevada, dímero D elevado, ferritina elevada, hipoalbuminemia, participación de múltiples sistemas (insuficiencia renal, shock con ECOTT anormal, síndrome de insuficiencia respiratoria aguda), exantema, dolor abdominal, diarrea, enfermedad grave que requiere hospitalización, y exposición al COVID 19 dentro de las primeras 4 semanas previas al inicio de los síntomas. Cumplió con la mayoría de los criterios propuestos por el CDC (tabla 3). El paciente fue dado de alta al noveno día de estancia hospitalaria con controles en cardiología y se realizó un nuevo ECOTT (fig. 2).

Tabla 3 Criterios diagnósticos del CDC para MIS-C y MIS-A

	CDC para < 21 años	CDC para > 21 años
Denominación	MIS-C en niños asociados a COVID 19	MIS-C en adultos asociados COVID 19
Fecha de publicación	14 de mayo de 2020	11 de mayo de 2021
Edad	< 21 años	> 21 años
Fiebre	Fiebre >38 °C por > 24 h o fiebre subjetiva > 24 h	Fiebre subjetiva o documentada > 38 °C por > 24 h antes de la hospitalización o dentro de los 3 primeros días de hospitalización
Hallazgos clínicos	Evidencia de inflamación en el laboratorio ^a , enfermedad clínicamente grave que requiera hospitalización con compromiso multisistémico (> 2) de órganos (cardíaco, renal, respiratorio, hematológico, dermatológico o neurológico)	Y 3 de los siguientes criterios clínicos dentro de los 3 primeros días de hospitalización: Al menos uno debe ser criterio clínico primario: Criterios clínicos primarios: 1. Enfermedad cardíaca grave: incluye miocarditis, pericarditis, dilatación / aneurisma de la arteria coronaria o disfunción ventricular derecha o izquierda de nueva aparición (FEVI < 50%), bloqueo AV de segundo / tercer grado o taquicardia ventricular (Nota: el paro cardíaco por sí solo no cumple con este criterio) 2. Erupción y conjuntivis no purulenta Criterios clínicos secundarios: 1. Signos y síntomas neurológicos de nueva aparición, incluye encefalopatía en un paciente sin deterioro cognitivo previo, convulsiones, signos meníngeos o neuropatía periférica (incluido el síndrome de Guillain Barré) 2. Shock o hipotensión no atribuible a terapia medica (p. ej. sedación, terapia de remplazo renal) 3. Dolor abdominal, vómitos o diarrea 4. Trombocitopenia (< 150.000/microlitro) Sepsis bacteriana, exacerbación de una condición médica crónica Presencia de evidencia de laboratorio de inflamación e infección por SARS-CoV2. A. Niveles elevados de al menos 2 de los siguientes: PCR, ferritina, IL-6, velocidad de sedimentación, procalcitonina B. Una prueba de SARS-CoV-2 positiva para infección actual o reciente mediante RT-PCR, serología o detección de antígenos
Criterios de exclusión	Diagnóstico alternativo plausible	
Evidencia de infección	Infección por SARS-CoV-2 diagnosticada por PCR, serología o antígenos o exposición a COVID 19 dentro de 4 semanas previas a síntomas	

CDC: Center for Disease Control; GI: gastrointestinal; OMS: Organización Mundial de la Salud; RCP: reacción en cadena de polimerasa. La definición de la OMS y el CDC sugieren considerar este síndrome en niños con características típicas o atípicas de enfermedad de Kawasaki.

^a Incluye entre otros, uno o más de los siguientes: una proteína C reactiva elevada (PCR), velocidad de sedimentación globular (VSG), fibrinógeno, procalcitonina, dímero D, ferritina, deshidrogenasa de ácido láctico o interleucina 6 (IL-6), neutrófilos elevados, linfocitos reducidos y albúmina baja.

Adaptado de: Pediatric multisystem inflammatory syndrome associated with SARS-CoV-2, <https://doi.org/10.32641/rchped.v9i1i4.2616> y <https://www.cdc.gov/mis/mis-a/hcp.html>

Discusión

Los resultados indican que los pacientes adultos de todas las edades con infección por SARS-CoV-2 actual o previa pueden desarrollar un síndrome hiperinflamatorio que se asemeja a MIS-C, de ahí su importancia en la

sospecha clínica y aplicación de los criterios diagnósticos propuestos por el CDC para adultos. Aunque se ha descrito hiperinflamación y disfunción de órganos extrapulmonares en adultos hospitalizados con COVID-19 grave, estas afecciones generalmente se acompañan de insuficiencia respiratoria⁸.

La definición de caso de MIS-C incluye a personas menores de 21 años, y la definición de caso de MIS-A incluye a personas de 21 años o más. Se debe realizar el diagnóstico diferencial con el síndrome hiperferritinémico (sepsis, síndrome de activación de macrófagos, linfocitosis hemofagocítica, enfermedad de Still, síndrome antifosfolípidos catastrófico)⁹. Nuestro paciente presentó hallazgos de laboratorio similares a las entidades del síndrome hiperferritinémico, pero no hubo evidencia de crecimiento microbiológico en cultivos, presencia de organomegalia o citopenias que apoyaran algún diagnóstico de este síndrome. El diagnóstico es un reto ya que no existe un examen específico o guías de tratamiento establecidas, las directrices para el manejo de estos pacientes se extrapolan de datos de población pediátrica. Al tratarse de una enfermedad hiperinflamatoria, se han observado buenos resultados con el uso de inmunoglobulina humana (2 g/kg), dosis alta de esteroides, antiinterleucina-6 en dosis única (tocilizumab 400 mg intravenoso), dosis baja de aspirina (3-5 mg/kg) y anticoagulación¹⁰. El paciente sobrevivió y esto se debe probablemente a la detección temprana, a la instauración de tratamiento oportuno y a la monitorización continua en unidad de cuidados intensivos COVID 19.

Al tratarse de una entidad nueva y con la poca evidencia disponible con respecto a todo el espectro clínico y evolución, el pronóstico es incierto, sin embargo, los reportes de caso de presentación en adultos han tenido resultados favorables.

Los hallazgos de este reporte de caso están sujetos a las siguientes limitaciones: en primer lugar, al tratarse solo de un caso clínico no representa el espectro clínico o la distribución racial de este síndrome emergente; en segundo lugar, muchos casos probablemente no fueron detectados debido a la ausencia de síntomas similares al COVID 19, la falta de pruebas de anticuerpos, los resultados negativos de las pruebas RT-PCR COVID 19 o por ausencia de poder medir interleucina-6 (como en nuestro caso).

Conclusiones

Se debe tener en cuenta la presentación de este síndrome en población adulta para evitar secuelas y mortalidad asociada a COVID 19, además de un abordaje multidisciplinario integral.

El reconocimiento rápido de este síndrome exige una alta sospecha clínica, y el diagnóstico debe considerarse en pacientes que pueden cumplir criterios establecidos por el CDC y la OMS.

Se necesitan más estudios para comprender mejor la respuesta inmune de los mecanismos fisiopatológicos, lo cual permitirá una mejor atención a la población adulta.

Conflicto de intereses

Los autores declaran no tener conflicto de intereses.

Bibliografía

1. Henderson LA, Canna SW, Friedman KG, Gorelik M, Lapidus SK, Bassiri H, et al. American College of Rheumatology Clinical Guidance for Multisystem Inflammatory Syndrome in Children Associated With SARS-CoV-2 and Hyperinflammation in Pediatric COVID-19: Version 1. *Arthritis Rheumatol.* 2020;72:1791-805.
2. Riphagen S, Gomez X, Gonzalez-Martinez C, Wilkinson N, Theocharis P. Hyperinflammatory shock in children during COVID-19 pandemic. *Lancet.* 2020;395:1607-8.
3. Chiotos K, Bassiri H, Behrens EM, Blatz AM, Chang J, Diorio C, et al. Multisystem inflammatory syndrome in children during the coronavirus 2019 pandemic: A case series. *J Pediatric Infect Dis Soc.* 2020, <http://dx.doi.org/10.1093/jpids/piaa069>.
4. Verdoni L, Mazza A, Gervasoni A, Martelli L, Ruggeri M, Ciuffreda M, et al. An outbreak of severe Kawasaki-like disease at the Italian epicentre of the SARS-CoV-2 epidemic: An observational cohort study. *Lancet.* 2020;395:1771-8.
5. Whittaker E, Bamford A, Kenny J, Kaforou M, Jones CE, Shah P, et al., PIMS-TS Study Group and EUCLIDS and PERFORM Consortia. Clinical characteristics of 58 children with a pediatric inflammatory multisystem syndrome temporally associated with SARS-CoV-2. *JAMA.* 2020;2020, <http://dx.doi.org/10.1001/jama.2020.10369>.
6. Punapattanapong S, Brooks EB. New spectrum of COVID-19 manifestations in children: Kawasaki-like syndrome and hyperinflammatory response. *Cleve Clin J Med.* 2020, <http://dx.doi.org/10.3949/ccjm.87a.ccc039>.
7. Godfred-Cato S, Bryant B, Leung J, Oster ME, Conklin L, Abrams J, et al., California MIS-C Response Team. COVID-19-associated multisystem inflammatory syndrome in children—United States. *MMWR Morb Mortal Wkly Rep.* 2020;69:1074-80.
8. Gupta A, Madhavan MV, Sehgal K, Nair N, Mahajan S, Sehrawat TS, et al. Extrapulmonary manifestations of COVID-19. *Nat Med.* 2020;26:1017-32.
9. Shaigany S, Gnirke M, Guttmann A, Chong H, Meehan S, Raabe V, et al. An adult with Kawasaki-like multisystem inflammatory syndrome associated with COVID-19. *The Lancet.* 2020;396:e8-10.
10. Sokolovsky S, Soni P, Hoffman T, Kahn P, Scheers-Masters J. COVID-19 associated Kawasaki-like multisystem inflammatory disease in an adult. *Am J Emerg Med.* 2021;39, 253.e1-e2.