

RESUMEN CLINICO

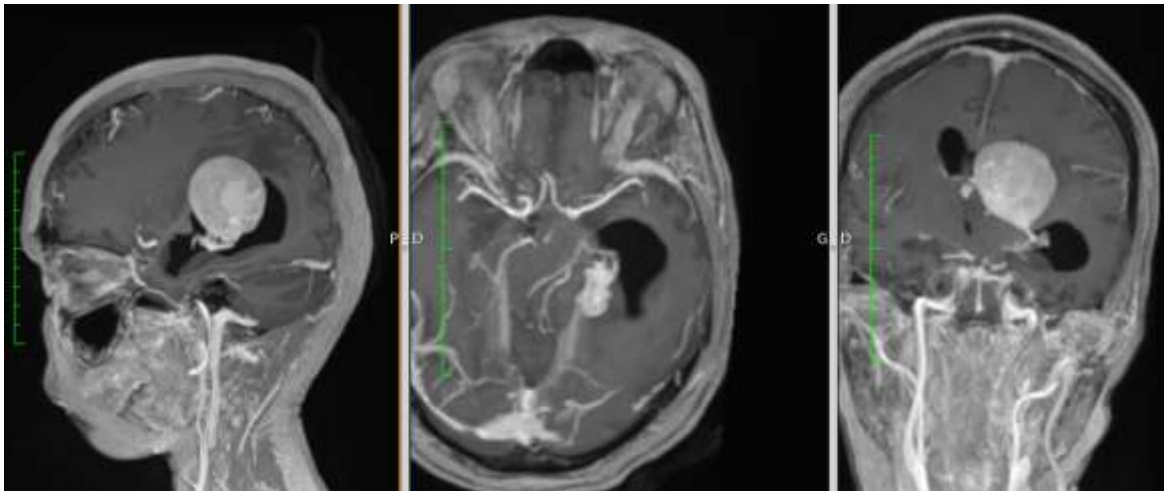
NOMBRE: ROXANA MARILU MENENDEZ

EDAD: 34 años

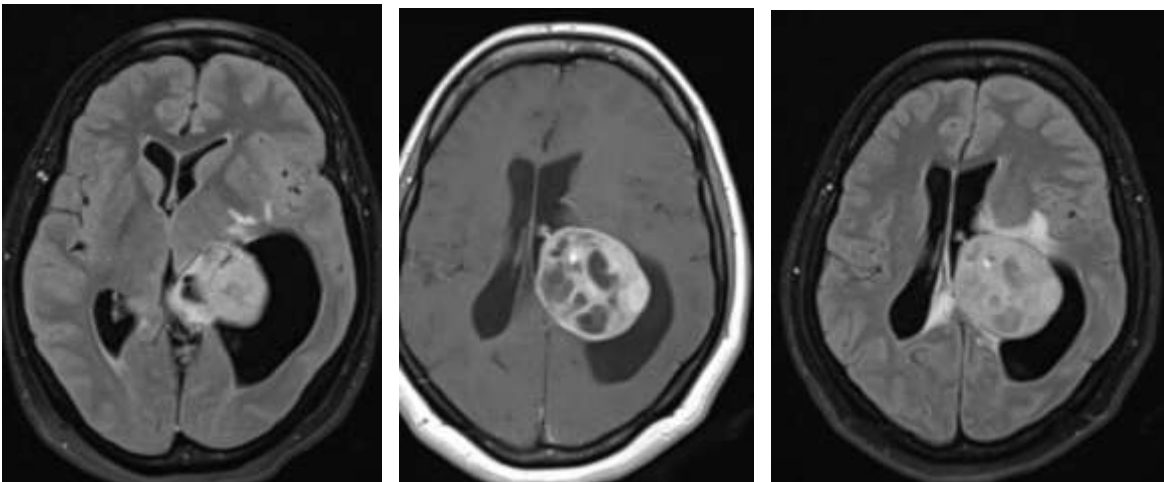
Paciente femenina de 34 años de edad, con historia de 1 año de evolución de cefalea holocraneana, visión doble, trastorno del equilibrio (marcha atáxica); además un episodio de convulsión tónico clónico generalizada aislada. Recio tratamiento anticomicial: fenitoina 100 mg vía oral cada 8 horas.

Se le realiza estudio de Resonancia Magnética Cerebral que muestra:

RESONANCIA MAGNETICA CERERBAL CORTES SAGITALES, AXIAL Y CORONAL,
SECUENCIA 3DTOF



RESONANCIA MAGNETICA CORTES AXIALES SECUENCIA T1 DIFERENTES
CORTES



Por los hallazgos clínicos y de gabinete identificados, se planifico la realización de una Craneotomia Parieto-occipital derecha con abordaje trans-cortical a nivel del surco parieto-occipital derecho.

Guiado por ultrasonido transoperatorio se ubica lesión intraventricular y se procede a su extirpación microquirúrgica.

CIRUGIA. VER VIDEO